

**ANALISIS PRAKTIK KLINIK KEPERAWATAN PADA PASIEN
CEDERA KEPALA SEDANG DENGAN POST CRANIOTOMY
DECOMPRESSION DI RUANG HIGH CARE UNIT
RSUD ABDUL WAHAB SJAHRANIE
SAMARINDA TAHUN 2015**

KARYA ILMIAH AKHIR NERS



**DISUSUN OLEH :
TIRTA LESTARI, S.Kep
1411308250099**

**PROGRAM STUDI PROFESI NERS
SEKOLAH TINGGI ILMU KESEHATAN MUHAMMADIYAH
SAMARINDA
2015**

**Kepala Sedang dengan Post Craniotomy Decompression
di Ruang High Care Unit RSUD Abdul Wahab
Sjahanie Samarinda Tahun 2015**

Tirta Lestari¹, Andri Praja Satria²

INTISARI

Cedera kepala sedang merupakan cedera kepala dengan nilai GCS 9-12, dalam beberapa kasus memerlukan tindakan kraniotomi, tindakan *craniotomy* sendiri memiliki resiko peningkatan terhadap tekanan intra kranial. Karya Ilmiah Akhir Ners ini bertujuan untuk menganalisis intervensi terapi pemberian posisi *head up* (30°) terhadap pencegahan peningkatan tekanan intra kranial di Ruang High Care Unit RSUD Abdul Wahab Sjahanie Samarinda. Hasil analisa menunjukkan pencapaian terhadap pemberian posisi *head up* (30°) dapat menjaga tekanan intra kranial tidak meningkat. Tetapi, pemberian posisi melebihi 30° dapat meningkatkan peningkatan *cerebral perfusion pressure*

Kata kunci: Cedera Kepala Sedang, *Craniotomy Decompression*

¹Mahasiswa Keperawatan STIKES Muhammadiyah Samarinda

²Dosen STIKES Muhammadiyah Samarinda

*Analisis of the Clinical Practice of Nursing in Patient with Moderate Head
Injury Post Craniotomy Decompression in High Care Unit of
RSUD Abdul Wahab Sjahranie Samarinda 2015*

Tirta Lestari¹, Andri Praja Satria²

ABSTRACT

The moderate head injury is a head injury with the value of the GCS 9-12, in some cases requiring craniotomy surgeon, but it have an increased risk of intra cranial pressure. This paper aimed to analysis the intervention therapy of head up position (30°) towards the prevention of increased the intra cranial pressure in High Care Unit RSUD Abdul Wahab Sjahranie Samarinda. In conclusion of the analysis, the indication of the head up position (30°) could keep intra cranial pressure does not increased. However, this position should be not more than 30°, it may lead to the increasing of cerebral perfusion pressure.

Keywords: Moderate Head Injury, Craniotomy Decompression

¹Bachelor Science of Nursing STIKES Muhammadiyah Samarinda

²Lecturer of STIKES Muhammadiyah Samarinda

BAB I

PENDAHULUAN

A. Latar Belakang

Trauma merupakan penyebab utama kematian pada populasi di bawah 45 tahun dan merupakan penyebab kematian nomor 4 di dunia. Lebih dari 50% kematian disebabkan oleh cedera kepala lebih dari 2 juta orang, 75.000 orang diantaranya meninggal dunia. Lebih dari 100.000 orang yang selamat akan mengalami disabilitas permanen (Widiyanto, 2007 dalam Supriyono, 2015).

Trauma kepala (cedera kepala) adalah suatu trauma mekanik yang secara langsung atau tidak langsung mengenai kepala yang dapat mengakibatkan gangguan fungsi neurologis, bahkan kematian. Pada umumnya trauma kepala terjadi akibat kecelakaan lalu lintas dengan kendaraan bermotor, jatuh/tertimpa benda berat (benda tumpul), serangan/kejahatan (benda tajam), pukulan (kekerasan), akibat tembakan, dan pergerakan mendadak sewaktu berolahraga. (Chusid, 1993 dalam Sister, 2012).

Angka kejadian cedera kepala pada laki-laki 73,3% dan 26,7% pada wanita dengan rata-rata usia $40,58 \pm 24,14$ tahun (dalam rentang 1-87 tahun) disertai dengan nilai GCS $9,17 \pm 4,42$ (dalam rentang 3-15) dan sebanyak 68,1% dapat dipulangkan dari perawatan intensif serta sebanyak 31,9% meninggal (Tomruk, Bakan, Karaören, Akcay dan Keskin, 2015).

Cedera kepala akan memberikan gangguan yang sifatnya lebih kompleks bila dibandingkan dengan trauma organ tubuh lainnya. Hal ini disebabkan karena struktur anatomi dan fisiologi dari isi ruang tengkorak yang majemuk, dengan konsistensi cair, lunak dan padat yaitu pada cairan otak, selaput otak,

jaringan saraf, pembuluh darah dan tulang (Retnaningsih, 2008 dalam Supriyono, 2015).

Adapun kerusakan yang dapat ditimbulkan oleh cedera kepala yang paling sering terlihat adalah adanya peningkatan/penurunan tekanan darah (37,3%-42,9%), diikuti oleh EDH (13,6%-28,6%), ICH (43,9%) dan SDH (24,4%) yang membutuhkan terapi dan penatalaksanaan intensif yang dimulai dari tindakan premedikasi, pembedahan sampai perawatan pasca operasi (Tomruk, dkk, 2015; Ignatavikus, 2002 dalam Supriyono, 2015).

Dalam 77% kasus cedera kepala, tindakan *craniotomy* merupakan prosedur yang dilakukan untuk mengatasi berbagai macam kerusakan yang mungkin ditimbulkan dan merupakan tindakan rekomendasi apabila terapi lain tidak efektif (Sahni dan Weinberger, 2007; Bench & Brown, 2011).

Penulis mengamati dalam 1 minggu (17-22 Agustus 2015), ruang High Care Unit RSUD Abdul Wahab Sjahranie Samarinda menerima 3 pasien dengan *craniotomy* dengan rata-rata hari rawat 3-5 hari.

Peran perawat pasca operasi berperan dalam pencegahan komplikasi pasca operasi terdiri dari pengkajian pasca operasi dan perawatan pasien pasca operasi. Dimana seluruh perawatan pasca operasi, khususnya perawatan *craniotomy* dengan riwayat cedera kepala merujuk pada homeostasis otak dan pencegahan cedera otak sekunder (Paul dan Williams, 2009).

Berdasarkan hal di atas, maka penulis tertarik untuk melakukan analisis praktik klinik keperawatan pada pasien cedera kepala sedang dengan *post craniotomy decompression*.

B. Perumusan Masalah

Berdasarkan latar belakang di atas maka dirumuskan masalah analisis sebagai berikut “Bagaimana analisa pelaksanaan praktik klinik keperawatan pada pasien cedera kepala sedang dengan *post craniotomy decompression* di Ruang High Care Unit RSUD Abdul Wahab Sjahranie Samarinda Tahun 2015”?

C. Tujuan

1. Tujuan Umum

Penulisan Karya Ilmiah Akhir Ners (KIAN) ini bertujuan untuk melakukan analisa terhadap kasus kelolaan pasien cedera kepala sedang dengan *post craniotomy decompression* di Ruang High Care Unit RSUD Abdul Wahab Sjahranie Samarinda Tahun 2015.

2. Tujuan Khusus

- a. Menganalisis kasus kelolaan dengan diagnosa medis cedera kepala sedang dengan *post craniotomy decompression*.
- b. Menganalisis intervensi elevasi 30° yang diterapkan secara kontinyu pada klien kelolaan dengan diagnosa medis medis cedera kepala sedang dengan *post craniotomy decompression*.
- c. Menganalisis intervensi nebulisasi *Normal Saline* 0,9% yang diterapkan secara periodik pada klien kelolaan dengan diagnosa medis medis cedera kepala sedang dengan *post craniotomy decompression*.

D. Manfaat

1. Aspek Aplikatif

a. Bagi pasien

Pasien dapat menerima asuhan keperawatan yang komprehensif selama penulisan Karya Ilmiah ini berlangsung.

b. Bagi perawat dan tenaga kesehatan

Dapat dijadikan sebagai dasar untuk mengembangkan ilmu pengetahuan terutama dalam memberikan informasi mengenai pemberian asuhan keperawatan pada pasien dengan cedera kepala yang meliputi: pengkajian, diagnosa keperawatan, perencanaan, pelaksanaan dan evaluasi.

2. Aspek Keilmuan

a. Bagi penulis

Sebagai sarana untuk mengaplikasikan ilmu pengetahuan yang telah diperoleh selama mengikuti masa perkuliahan dan sebagai tambahan pengalaman untuk meningkatkan pengetahuan tentang asuhan keperawatan *post craniotomy* atas indikasi SDH dan ICH.

b. Bagi Rumah Sakit

Sebagai bahan masukan dan evaluasi yang diperlukan dalam pelaksanaan asuhan keperawatan secara komprehensif khususnya dalam proses pemantauan (*monitoring*) terhadap pasien *post craniotomy*.

c. Bagi STIKES Muhammadiyah Samarinda

Hasil studi kasus ini diharapkan dapat dijadikan bahan masukan dalam memperkaya bahan pustaka yang berguna bagi pembaca dan penyusun KIAN selanjutnya.

BAB II

TINJAUAN PUSTAKA

A. Anatomi Fisiologi Kepala

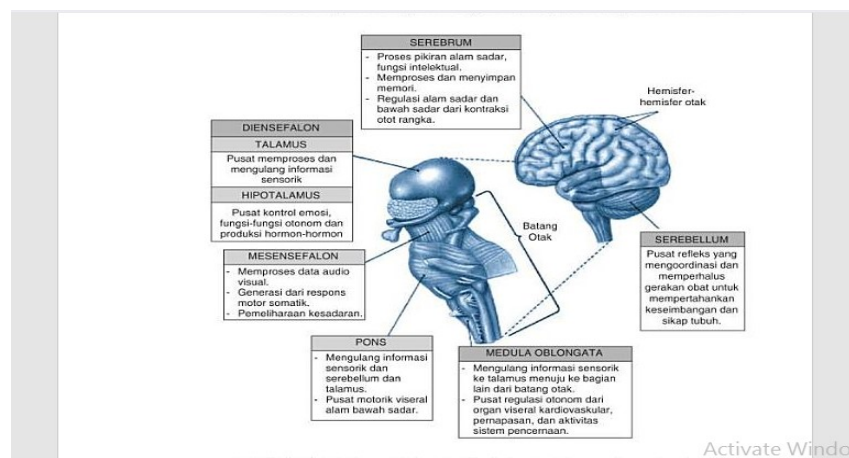
1. Otak

Otak manusia berisi hampir 98% jaringan saraf tubuh atau sekitar 10 miliar neuron yang menjadi kompleks secara kesatuan fungsional. Kisaran berat otak sekitar 1,4 kg dan mempunyai volume sekitar 1200 cc (71 in). Ada pertimbangan variasi akan besarnya ukuran otak, yaitu otak laki-laki lebih besar 10% dari perempuan dan tidak ada korelasi yang berarti antara besar otak dengan tingkat intelegensi. Seseorang dengan ukuran otak kecil (750 cc) dan ukuran otak besar (2100 cc) secara fungsional adalah sama (Simon dan Scuster, 1998 dalam Muttaqin, 2008).

Otak lebih kompleks daripada batang otak. Otak manusia kira-kira merupakan 2% dari berat badan orang dewasa. Otak menerima 15% dari curah jantung, memerlukan sekitar 20% pemakaian oksigen tubuh dan sekitar 400 kkal energi setiap harinya.

Otak merupakan jaringan yang paling banyak memakai energi dalam seluruh tubuh manusia dan terutama berasal dari proses metabolisme oksidasi glukosa. Jaringan otak sangat rentan dan kebutuhan akan oksigenisasi dan glukosa melalui aliran darah adalah konstan. Metabolisme otak merupakan proses tetap dan kontinyu, tanpa ada masa istirahat. Bila aliran darah terhenti selama 10 detik saja, maka kesadaran dapat hilang dan penghentian dalam beberapa menit saja dapat

menimbulkan kerusakan permanen. Hipoglikemia yang berkepanjangan juga merusak jaringan otak. Aktivitas otak yang tidak pernah berhenti ini berkaitan dengan fungsinya yang kritis sebagai pusat integrasi dan koordinasi organ-organ sensorik dan sistem efektor perifer tubuh, dan sebagai pengatur informasi yang masuk, menyimpan pengalaman, impuls yang keluar dan tingkah laku (Price, 1995 dalam Mutaqin, 2008). Secara ringkas fisiologis dari otak dapat dilihat pada gambar 2.1.

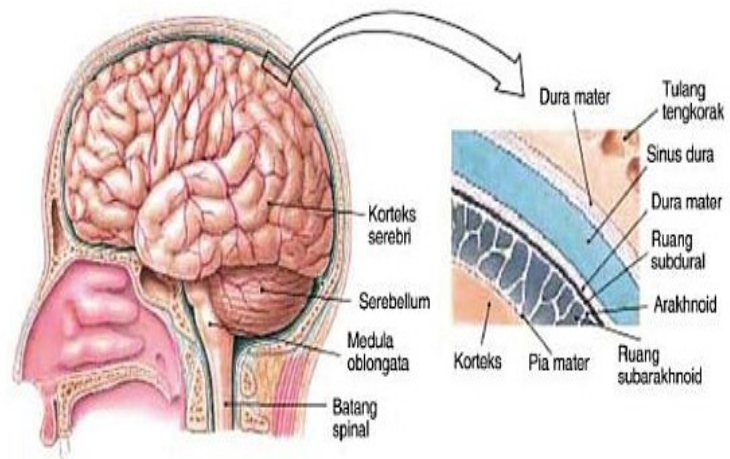


Gambar 2.1. Ringkasan fisiologis dari bagian-bagian sistem saraf pusat (sumber; Simon dan Schuster, *Fundamental of Anatomy dan Physiology*, 4th ed, New Jersey; Prentice Hall, Inc., 1998 dalam Muttaqin, 2008)

2. Pelindung Otak

Jaringan otak dan medula spinalis dilindungi oleh tulang tengkorak dan tulang belakang, serta tiga lapisan jaringan penyambung atau meningen, yaitu pia mater, arakhnoid, dan dura mater.

Masing-masing merupakan suatu lapisan yang terpisah dan kontinu. Antara lapisan pia mater dan arakhnoid terdapat penghubung yang disebut trabekula. Dura mater juga disebut pakhimening, sedangkan pia mater dan arakhnoid bersama-sama disebut leptomening.



Gambar 2.2. Ringkasan fisiologis dari bagian-bagian sistem saraf pusat (sumber; Simon dan Schuster, *Fundamental of Anatomy dan Physiology*, 4th ed. New Jersey; Prentice Hall, Inc., 1998 dalam Muttaqin, 2008)

3. Pia Mater

Pia mater langsung berhubungan dengan otak dan jaringan spinal, dan mengikuti kontur struktur eksternal otak dan jaringan spinal. Pia mater merupakan lapisan vaskular, tempat pembuluh-pembuluh darah berjalan menuju struktur dalam SSP untuk memberi nutrisi pada jaringan saraf.

Pia mater meluas ke bagian bawah medula spinalis (spinal cord), yang seperti telah disebutkan sebelumnya, berakhir kira-kira setinggi bagian bawah L₁.

4. Arakhnoid

Arakhnoid merupakan suatu membran fibrosa yang tipis, halus dan avaskular. Arakhnoid meliputi otak dan medula spinalis, tetapi tidak mengikuti kontur luar seperti pia mater. Daerah antara arakhnoid dan pia mater disebut ruang subaraknoid di mana terdapat arteri, vena serebri,

dan trabekula arakhnoid dan cairan serebrospinal yang membasahi SSP. Ruang arakhnoid ini mempunyai pelebaran-pelebaran yang disebut sisterna. Salah satu pelebaran yang terbesar adalah sisterna lumbalis di daerah lumbal kolumna vertebralis. Bagian bawah lumbal (biasanya antara L₃-L₄ atau L₄-L₅) merupakan tempat yang biasanya digunakan untuk mendapatkan cairan serebrospinal untuk pemeriksaan lumbal pungsi

5. Dura Mater

Dura mater merupakan suatu jaringan liat, tidak elastis, dan mirip kulit sapi, yang terdiri atas dua lapisan bagian luar yang disebut duraendosteal dan bagian dalam yang disebut dura meningeal. Lapisan endosteal membentuk bagian dalam periosteum tengkorak dan berlanjut sebagai periosteum yang membatasi kanalis vertebralis medula spinalis.

Pada kerusakan otak dapat terjadi perdarahan di ruang ekstra dural atau epidural (antara duraendosteal dan tulang tengkorak), ruang subdural (antara dura meningeal dan arakhnoid), ruang subaraknoid (antar arakhnoid dan pia mater) atau dibawah pia mater kedalam otak sendiri.

6. Cairan Serebrospinal

Dalam setiap ventrikel terdapat struktur sekresi khusus yang dinamakan pleksus koroideus. Pleksus koroideus inilah yang mensekresi CSS yang jernih dan tak berwarna, yang merupakan bantal cairan pelindung disekitar SSP. CSS terdiri atas air, elektrolit, gas oksigen dan karbondioksida yang terlarut, glukosa beberapa leukosit (terutama limfosit) dan sedikit protein (Price, 1995 dalam Muttaqin, 2008).

Cairan ini berbeda dari cairan ekstraseluler lainnya karena cairan ini mengandung kadar natrium dan klorida yang lebih tinggi, sedangkan kadar glukosa dan kalium lebih rendah, ini menunjukkan bahwa pembentukannya lebih bersifat sekresi bukan hanya filtrasi

Setelah mencapai ruang subaraknoid, maka CSS akan bersirkulasi disekitar otak dan medula spinalis, lalu keluar menuju sistem vaskular (SSP tidak mengandung kelenjar getah bening).

Sebagian besar CSS direabsorpsi ke dalam darah melalui struktur khusus yang disebut villi arakhnoid atau granulasio arakhnoid, yang menonjol dari ruang subarakhnoid ke sinus sagitalis superior otak.

CSS diproduksi dan direabsorpsi terus-menerus dalam SSP. Volume total CSS di seluruh rongga serebrospinal adalah 125 ml, sedangkan kecepatan sekresi pleksus koroideus sekitar 500-700 ml per hari. Adanya tekanan oleh cairan cerebrospinal mempengaruhi kecepatan proses pembentukan cairan dan resistensi reabsorpsi oleh villi arakhnoid. Tekanan CSS sering diukur pada saat lumbal pungsi dan pada posisi terlentang biasanya berkisar antara 130 mmH₂O (Price, 1999 dalam Muttaqin, 2008). Fungsi CSS antara lain:

- a. Sebagai alas atau bantalan sistem neuron
- b. Sebagai penyangga dari otak. Secara anatomis otak berada dalam rongga kranium dan mengapung didalam cairan cerebrospinal. Otak manusia mempunyai berat sekitar 1400 g dan hanya seberat 50 g apabila mendapat sanggahan dari CSS.
- c. Transportasi nutrisi, pesan kimia dan produk sisa.

7. Suplai Darah

SSP seperti juga jaringan tubuh lainnya sangat tergantung pada aliran darah yang memadai untuk nutrisi dan pembuangan sisa-sisa metabolismenya. Suplai darah arteri ke otak merupakan suatu jalinan pembuluh darah yang bercabang-cabang, saling berhubungan erat sehingga dapat menjamin suplai darah yang adekuat untuk sel.

Suplai darah ini dijamin oleh dua pasang arteri, yaitu arteri vertebralis dan arteri karotis interna, yang memiliki cabang-cabang yang beranastomosis membentuk sirkulus arteriosus serebri Willisii.

Aliran vena otak tidak selalu paralele dengan suplai darah arteri; pembuluh vena meninggalkan otak melalui sinus dura mater yang besar dan kembali ke sirkulasi umum melalui vena jugularis interna. Arteri medula spinalis dan sistem vena paralel satu sama lain dan mempunyai hubungan percabangan yang luas untuk mencukupi suplai darah ke jaringan.

Arteri karotis interna dan eksterna bercabang dari arteri karotis komunis kira-kira setinggi kartilago krikoid.

Arteri karotis komunis kiri langsung bercabang dari arkus aorta, sedangkan arteri karotis komunis kanan berasal dari arteri brakiosefalika (merupakan sisa dari arkus aorta kanan yang panjangnya 1 inchi). Arteri karotis eksterna memperdarahi wajah, tiroid, lidah dan faring. Cabang dari arteri karotis eksterna yaitu arteri meningeal media, memperdarahi struktur-struktur dalam di daerah wajah dan mengirimkan satu cabang

yang besar ke dura mater. Arteri karotis interna yang sedikit berdilatasi tepat setelah percabangannya disebut sinus karotikus.

Arteri serebri anterior memperdarahi pada struktur-struktur seperti nukleus kaudatus dan basal ganglia, bagian kapsula interna dan korpus kalosum, serta bagian-bagian medial, lobus frontalis dan parietalis, termasuk korteks somestetik dan korteks motorik. Bila arteri serebri anterior mengalami sumbatan pada cabang utamanya, maka akan terjadi hemiplegia kontralateral yang lebih berat dibagian kaki dibandingkan bagian tangan.

Paralisis bilateral dan gangguan sensorik timbul bila terjadi sumbatan total pada kedua arteri serebri anterior. Arteri cerebri media menyuplai darah untuk bagian lobus temporalis parietalis, dan frontalis korteks cerebri.

Apabila arteri media tersumbat didekat percabangan kortikal dapat menimbulkan afasia berat bila yang terkena hemisfer cerebri dominan bahasa. Selain itu juga mengakibatkan kehilangan sensasi posisi dan diskriminasi taktil dua titik kontralateral yang berat, terutama ekstremitas atas dan wajah (Price, 1995 dalam Muttaqin, 2008).

8. Serebrum

Area atau wilayah terbesar dari otak adalah serebrum. Substansia grisea (*gray matter*) dapat ditemukan pada korteks serebri dan nukleus serebri. Substansia alba (*white matter*) terdapat pada korteks neural dan sekitar nukleus. Disini terletak pusat-pusat saraf yang mengatur semua

kegiatan sensorik dan motorik, juga mengatur proses penalaran, ingatan dan intelegensi.

Serebrum terdiri atas hemisfer kanan dan kiri yang dibagi oleh suatu lekuk atau celah dalam yang disebut fisura longitudinalis mayor. Bagian luar hemisfer serebri terdiri atas substansia grisea yang disebut sebagai korteks serebri, terletak diatas substansia alba yang merupakan bagian dalam (inti) hemisfer dan disebut pusat medula. Kedua hemisfer saling dihubungkan oleh suatu pita serabut lebar yang disebut korpus kalosum.

Di dalam substansia alba terdapat kumpulan massa substansia grisea yang disebut ganglia basalis. Pusat aktivitas sensorik dan motorik pada masing-masing hemisfer dirangkap dua dan sebagian besar berkaitan dengan bagian tubuh yang berlawanan. Hemisfer serebri kanan mengatur bagian tubuh sebelah kiri dan hemisfer kiri mengatur bagian tubuh kanan. Konsep fungsional ini disebut pengendalian kontralateral.

9. Korteks Serebri

Korteks serebri atau substansia grisea dari serebrum mempunyai banyak lipatan yang disebut giri (tunggal girus).

Susunan seperti ini memungkinkan permukaan otak menjadi luas (diperkirakan luasnya 2200 cm^2) untuk berada didalam rongga tengkorak yang sempit.

a. Lobus frontalis

Lobus frontalis adalah area dari korteks serebrum yang terletak di depan sulkus sentralis (suatu fisura atau alur) dan di dasar sulkus

lateralis.

Daerah Broca terletak di lobus frontalis dan mengendalikan ekspresi bicara, banyak area asosiasi di lobus frontalis menerima informasi dari seluruh otak dan menggabungkan informasi-informasi tersebut menjadi pikiran, rencana dan perilaku.

Lobus frontalis bertanggung jawab untuk perilaku bertujuan, menentukan keputusan moral dan pemikiran yang kompleks. Lobus frontalis memodifikasi dorongan-dorongan emosional yang dihasilkan oleh sistem limbik dan refleksi-refleksi vegetatif dari batang otak. Badan-badan sel di daerah motorik primer lobus frontalis mengirim tonjolan-tonjolan akson ke medula spinalis, yang sebagian besar berjalan dalam jalur yang disebut sebagai sistem piramidalis.

b. Lobus parietalis

Lobus parietalis adalah daerah korteks yang terletak di belakang sulkus sentralis, didasar fisura lateralis, dan meluas ke belakang menuju fisura parieto-oksipitalis. Lobus ini merupakan daerah sensorik primer otak untuk sensasi peraba dan pendengaran.

c. Lobus oksipitalis

Lobus oksipitalis adalah lobus posterior korteks serebrum. Lobus ini terletak disebelah posterior dari lobus parietalis dan di dasar fisura parieto-oksipitalis, yang memisahkannya dari serebellum. Lobus ini adalah pusat asosiasi visual utama. Lobus ini menerima informasi yang berasal dari retina mata.

d. Lobus temporalis

Lobus temporalis merupakan bagian korteks serebrum yang berjalan kebawah dari fisura lateralis dan ke sebelah posterior dari parieto-oksipitalis. Lobus temporalis adalah area asosiasi primer untuk informasi auditorik dan mencakup area Wernicke tempat interpretasi bahasa. Lobus ini juga terlibat dalam interpretasi bau dan penyimpanan ingatan

10. Serebellum

Serebellum terletak didalam fosa kranii posterior dan ditutupi oleh dura mater yang menyerupai atap tenda, yaitu tentorium yang memisahkannya dari bagian posterior serebrum, serebrum terdiri atas bagian tengah, vermis dan dua hemisfer lateral.

Serebellum dihubungkan dengan batang otak oleh tiga berkas serabut yang dinamakan pendikuli. Semua aktifitas serebellum berada dibawah kesadaran. Fungsi utama serebellum:

- a. Mengatur otot-otot postural tubuh. Serebellum mengoordinasi penyesuaian secara tepat dan otomatis dengan memelihara keseimbangan tubuh.
- b. Melakukan program akan gerakan-gerakan pada keadaan sadar dan bawah sadar

11. Batang Otak

Ke arah kaudal batang otak berlanjut sebagai medula spinalis dan ke bagian rostral berhubungan dengan pusat-pusat otak yang lebih tinggi. Bagian-bagian otak dari bawah ke atas adalah medula oblongata, pons

dan mesensefalon (otak tengah). Batang otak merupakan pusat transmiter dan refleksi dari SSP.

12. Pons

Pons (dalam bahasa latin berarti “jembatan”) berbentuk jembatan serabut yang menghubungkan mesensefalon disebelah atas dengan medula oblongata dibawah. Pons merupakan mata rantai penghubung yang penting pada jaras kortikoserebralis yang menyatukan hemisfer serebri dan cerebellum. Bagian bawah pons berperan dalam pengaturan pernafasan. Nukleus saraf kranial V (trigeminus), VI (abduksen), dan VII (fasialis) terdapat di sini.

13. Medulla Oblongata

Medula oblongata merupakan pusat refleksi yang penting untuk jantung, vasokonstriktor, pernafasan, bersin, batuk, menelan, pengeluaran air liur dan muntah.

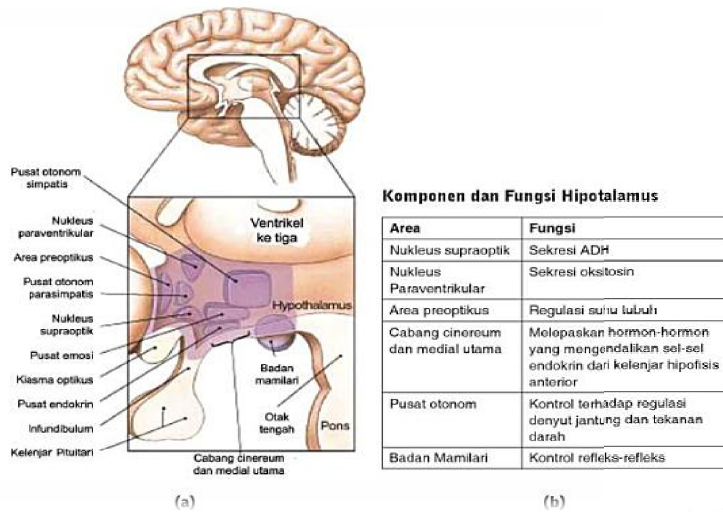
14. Diensefalon

Fossa bagian tengah atau diensefalon berisi talamus, hipotalamus, dan kelenjar hipofisis.

Talamus berada pada salah satu sisi pada sepertiga ventrikel dan aktivitas primernya sebagai pusat penyambung sensasi bau yang diterima. Semua impuls memori, sensasi dan nyeri melalui bagian ini.

Hipotalamus terletak pada anterior dan inferior talamus. Berfungsi mengontrol dan mengatur sistem saraf autonom. Hipotalamus juga bekerjasama dengan hipofisis untuk mempertahankan keseimbangan cairan, mempertahankan pengaturan suhu tubuh melalui peningkatan

vasokonstriksi atau vasodilatasi dan mempengaruhi sekresi hormonal dengan kelenjar hipofisis. Hipotalamus juga sebagai pusat lapar dan mengontrol berat berat. Sebagai pengatur tidur, tekanan darah, perilaku agresif dan seksual, dan pusat respon emosional misalnya: rasa malu, marah, depresi, panik dan takut (Smeltzer & Bare, 2002).



Gambar 2.3 (a) Hipotalamus dilihat secara melintang, (b) tabel komponen dan fungsi hipotalamus (sumber: Simon dan Schuster, Fundamental of Anatomy dan Physiology, 4th ed, New Jersey: Prentice Hall, Inc., 1998 dalam Muttaqin, 2008)

B. Konsep Cedera Kepala

1. Definisi Cedera Kepala

Cedera kepala merupakan penyakit neurologik yang serius diantara penyakit neurologik yang disebabkan oleh kecelakaan lalu lintas (60 % kematian yang disebabkan kecelakaan lalu lintas merupakan akibat cedera kepala). Faktor kontribusi terjadinya kecelakaan seringkali adalah konsumsi alkohol (Ginsberg, 2005). Risiko utama pasien yang mengalami cedera kepala adalah kerusakan otak akibat perdarahan atau

pebengkakan otak sebagai respon terhadap cedera dan menyebabkan peningkatan TIK (Smetlzer & Bare, 2006).

Cedera kepala atau trauma kepala adalah cedera yang terjadi pada tulang tengkorak, otak atau keduanya disertai atau tanpa disertai adanya kerusakan struktur otak. Cedera kepala dapat bersifat primer atau sekunder. Cedera primer adalah cedera yang menimbulkan kerusakan langsung setelah cedera terjadi misalnya fraktur tengkorak, laserasi, kontusio. Sedangkan cedera kepala sekunder merupakan efek lanjut dari cedera primer seperti perdarahan intrakranial, edema serebral, peningkatan intrakranial, hipoksia dan infeksi (Hickey, 2003).

2. Klasifikasi Cedera Kepala

Cedera kepala digolongkan dengan berbagai macam klasifikasi berdasarkan kepentingannya. Menurut Satyanegara dkk (2010) terdapat empat klasifikasi cedera kepala berdasarkan patologis yang terjadi dan gambaran cederanya, yaitu:

a. Cedera kepala primer, dapat berupa:

1) Fraktur linear, depresi, basis kranii, kebocoran likuor

Merupakan rusaknya kontinuitas tulang tengkorak disebabkan oleh trauma. Fraktur dapat terjadi dengan atau tanpa kerusakan otak. Fraktur digolongkan menjadi fraktur terbuka (kerusakan dura) dan fraktur tertutup bila dura tidak rusak (Smetlzer & Bare, 2006).

2) Cedera fokal yang merupakan akibat kerusakan setempat yang biasanya didapatkan pada kira-kira setengah dari kasus cedera kepala berat. Yang berupa sebagai berikut:

a) *Coup*

Gerakan yang menyebabkan memar pada titik benturan (Wong, Hockenberry, Wilson, Winkelstein & Schwartz, 2009).

b) *Countercouop*

Benturan pada tempat yang jauh dari benturan/ ketika otak membentur permukaan tengkorak yang tidak lentur (Satyanegara, dkk, 2010).

c) Hemato epidural

Hemato epidural adalah kondisi setelah cedera, dimana darah terkumpul di dalam ruang epidural (ekstradural) di antara tengkorak dan dura.

d) Hemato subdural

Hematoma subdural adalah pengumpulan darah diantara dura dan dasar otak.

e) Hemato intraserebral

Perdarahan intraserebral hematoma adalah perdarahan yang terdapat di dalam substansi otak.

3) Cedera difus yang berupa konkusi ringan atau klasik atau berupa cedera aksional difusa yang ringan, moderat hingga berat. Cedera difus berkaitan dengan disfungsi otak yang luas, serta biasanya

tidak tampak secara makroskopis. Mengingat bahwa kerusakan yang terjadi kebanyakan melibatkan akson-akson, maka cedera ini juga dikenal dengan nama cedera aksonal difusa.

4) Trauma tembak merupakan cedera yang timbul karena tembakan peluru.

b. Kerusakan otak sekunder, dapat berupa:

1) Gangguan sistemik: akibat hipoksia-hipotensi, gangguan metabolisme energi dan kegagalan otheregulasi

2) Hematoma traumatik: epidural, subdural (akut dan kronis) atau intraserebral

c. Edema serebral perifokal generalisata

d. Pergeseran otak (*brain stiff*), herniasi batang otak

Adapun menurut Klasifikasi cedera kepala berdasarkan lokasi adalah sebagai berikut:

a. Komosio Cerebri

Komosio Cerebri setelah cedera kepala adalah hilangnya fungsi neurologik sementara tanpa kerusakan struktur. Komosio umumnya meliputi sebuah periode tidak sadarkan diri dalam waktu yang berakhir selama beberapa detik sampai beberapa menit. Getaran otak sedikit saja hanya akan menimbulkan pusing atau berkunang-kunang atau juga dapat kehilangan kesadaran komplet sewaktu. Jika jaringan otak di lobus frontal terkena, pasien dapat menunjukkan perilaku irasional yang aneh, dimana keterlibatan lobus temporal dapat menimbulkan amnesia atau disorientasi (Smeltzer & Bare, 2002).

Komosisio (gegar otak) memiliki tanda-tanda sebagai berikut:
(Muttaqin, 2008)

- 1) Cedera kepala ringan
- 2) Disfungsi neurologis sementara dan dapat pulih kembali
- 3) Hilang kesadaran sementara, kurang dari 10-20 menit
- 4) Tanpa kerusakan otak permanen
- 5) Muncul gejala nyeri kepala, pusing dan muntah
- 6) Disorientasi sementara
- 7) Tidak ada gejala sisa
- 8) Tidak ada terapi khusus

b. Kontusio cerebri

Kontusio cerebri merupakan cedera kepala berat, dimana otak mengalami memar, dengan kemungkinan adanya hemoragi. Pasien berada pada periode tidak sadarkan diri. Gejala akan muncul dan lebih khas. Pasien terbaring kehilangan gerakan, denyut nadi lemah, pernafasan dangkal, kulit dingin dan pucat. Sering terjadi defekasi dan berkemih tanpa disadari. Pasien tetap diusahakan untuk bangun tetapi segera masuk kembali ke keadaan tidak sadar. Tekanan darah dan suhu subnormal dan gambaran sama dengan syok. Umumnya pasien yang mengalami cedera luas mengalami fungsi motorik abnormal, gerakan mata abnormal dan peningkatan TIK mempunyai prognosis buruk (Smeltzer & Bare, 2002).

Kontusio serebri (memar otak) memiliki tanda-tanda sebagai berikut:
(Muttaqin, 2008)

- 1) Ada memar otak
- 2) Perdarahan kecil lokal/difus dengan gejala adanya gangguan lokal dan adanya perdarahan
- 3) Gangguan kesadaran lebih lama
- 4) Kelainan neurologis positif
- 5) Refleks patologis positif, lumpuh, konvulsi
- 6) Gejala TIK meningkat
- 7) Amnesia retrograd lebih nyata

c. Hemoragi intrakranial

Hematoma (pengumpulan darah) yang terjadi di dalam kubah kranial adalah akibat paling serius dari cedera kepala. Hematoma disebut sebagai *epidural, subdural atau intraserebral*, bergantung pada lokasinya. Efek utama adalah sering kali lambat sampai hematoma tersebut cukup besar untuk menyebabkan distorsi dan herniasi otak serta peningkatan TIK. Tanda dan gejala iskemia serebral yang diakibatkan oleh kompresi yang disebabkan oleh hematoma bervariasi dan bergantung pada kecepatan di mana daerah vital terganggu pada otak atau perubahan yang otak dasar (Smeltzer & Bare, 2002).

d. Hematoma epidural

Setelah cedera kepala, darah berkumpul didalam ruang epidural (ekstradural) diantara tengkorak dan dura. Keadaan ini sering diakibatkan oleh fraktur tulang tengkorak yang menyebabkan arteri meningeal tengah putus atau rusak (laserasi), dimana arteri ini

berada diantara dura dan tengkorak daerah inferior menuju bagian tipis tulang temporal, hemoragi karena arteri ini menyebabkan penekanan pada otak. Manifestasi klinis adanya kehilangan kesadaran pada saat trauma, diikuti dengan pemulihan yang nyata secara perlahan-lahan. Selama interval tertentu, kompensasi terhadap hematoma luas terjadi melalui absorpsi cepat CSS dan penurunan volume intravaskular, yang mempertahankan TIK normal. Ketika mekanisme ini tidak dapat mengkompensasi lagi, bahkan peningkatan kecil volume bekuan darah menimbulkan peningkatan TIK kemudian secara tiba-tiba, tanda kompresi timbul (penyimpangan kesadaran dan tanda defisit neurologik fokal seperti dilatasi dan fiksasi pupil atau paralisis ekstremitas dan pasien menunjukkan penurunan dengan cepat (Smeltzer & Bare, 2002).

e. Hematoma subdural

Hematoma subdural adalah pengumpulan darah diantara dura dan dasar otak, suatu ruang ini pada keadaan normal diisi oleh cairan. Hemoragi subdural lebih sering terjadi pada vena dan merupakan akibat putusnya pembuluh darah kecil yang menjembatani ruang subdural (Smeltzer & Bare, 2002).

f. Hemoragi intraserebral dan hematoma

Hemoragi intraserebral adalah perdarahan kedalam substansi otak. Biasanya terjadi pada cedera kepala dimana tekanan mendesak ke kepala sampai daerah kecil (cedera peluru, cedera tumpul). Hemoragi di dalam otak ini disertai hipertensi sistemik, yang

menyebabkan degenerasi dan ruptur pembuluh darah, ruptur kantung aneurisme, anomali vaskuler, tumor intrakranial, leukemia, hemofilia, dan komplikasi terapi antikoagulan. Terapi diberikan dengan cermat cairan dan elektrolit, medikasi antihipertensi, kontrol TIK (Smeltzer & Bare, 2002).

Sedangkan klasifikasi cedera kepala berdasarkan berat ringannya cedera kepala menurut Perhimpunan Ahli Saraf Indonesia (Perdossi) (2006), yaitu:

a. Cedera kepala minimal (*simple head injury*)

Kriteria cedera kepala ini adalah nilai GCS 15, tidak ada penurunan kesadaran, tidak ada amnesia post trauma dan tidak ada defisit neurologi.

b. Cedera kepala ringan (*mild head injury*)

Kategori cedera kepala ini adalah nilai GCS antara 13-15, dapat terjadi kehilangan kesadaran kurang dari 30 menit, tidak terdapat fraktur tengkorak, kontusio atau hematoma dan amnesia post trauma kurang dari 1 jam.

c. Cedera kepala sedang (*moderate head injury*)

Pada cedera kepala ini nilai GCS antara 9-12, atau GCS lebih dari 12 akan tetapi ada lesi operatif intrakranial atau abnormal CT-Scan, hilang kesadaran antara 30 menit s.d 24 jam, dapat disertai fraktur tengkorak dan amnesia post trauma 1 sampai 24 jam.

d. Cedera kepala berat (*severe head injury*)

Kategori cedera kepala ini adalah nilai GCS antara 3-8, hilang kesadaran lebih dari 24 jam, biasanya disertai kontusio, laserasi atau adanya hematoma, edema serebral dan amnesia post trauma lebih dari 7 hari.

3. Mekanisme Cedera Kepala

Organ otak dilindungi oleh rambut kepala, kulit kepala, tulang tengkorak dan meningen atau lapisan otak, sehingga secara fisiologis efektif terlindungi dari trauma atau cedera. Cedera kepala terjadi karena adanya benturan atau daya yang mengenai kepala secara tiba-tiba (Black & Hawks, 2009). Cedera kepala dapat terjadi melalui 2 mekanisme, yaitu ketika kepala secara langsung kontak dengan benda atau obyek dan mekanisme akselerasi-deselerasi. Akselerasi merupakan mekanisme cedera kepala yang terjadi ketika benda yang bergerak membentur kepala yang diam, sedangkan deselerasi terjadi ketika kepala bergerak membentur benda yang diam (Hickey, 2003). Ketika benturan terjadi, energi kinetik diabsorpsi oleh kulit kepala, tulang tengkorak, dan meningen, sedangkan sisa energi yang ada akan hilang pada bagian atas otak (Dollan, *et al.* 1996). Namun demikian jika energi atau daya yang dihasilkan lebih besar dari kekuatan proteksi maka akan menimbulkan kerusakan pada otak.

Berdasarkan patofisiologinya cedera kepala, dibagi menjadi cedera kepala primer dan cedera kepala sekunder. Cedera kepala primer merupakan cedera yang terjadi saat atau bersamaan dengan kejadian

cedera. Cedera ini umumnya menimbulkan kerusakan pada tengkorak, otak, pembuluh darah, dan struktur pendukungnya (Cunning & Houdek, 1998). Cedera kepala sekunder merupakan proses lanjutan dari cedera primer dan lebih merupakan fenomena metabolik. Pada cedera kepala sekunder pasien mengalami hipoksia, hipotensi, asidosis, dan penurunan suplay oksigen otak (LeJeune & Tamara, 2002). Lebih lanjut keadaan ini menimbulkan edema serebri dan peningkatan tekanan intrakranial yang ditandai adanya penurunan kesadaran, muntah proyektil, *papilla edema*, dan nyeri kepala. Masalah utama yang sering terjadi pada cedera kepala adalah adanya perdarahan, edema serebri dan peningkatan tekanan intrakranial.

Cedera kepala terjadi pada waktu benturan, mungkin karena memar pada permukaan otak, laserasi cedera robekan/ hemoragi, akibatnya akan terjadi kemampuan autoregulasi cerebral yang kurang atau tidak ada pada area cedera dan konsekuensinya meliputi hiperemia.

Peningkatan/ kenaikan salah satu bagian otak akan menyebabkan jaringan otak tidak dapat membesar karena tidak ada aliran cairan otak dan sirkulasi pada otak, sehingga lesi yang terjadi menggeser dan mendorong jaringan otak. Bila tekanan terus menerus meningkat akibatnya tekanan pada ruang cranium terus menerus meningkat. Maka aliran darah dalam otak menurun dan terjadilah perfusi yang tidak adekuat, sehingga terjadi masalah perubahan perfusi serebral. Perfusi yang tidak adekuat dapat menimbulkan tingkatan yang gawat, yang berdampak adanya vasodilatasi dan edema otak. Edema akan terus

bertambah menekan/ mendesak terhadap jaringan saraf, sehingga terjadi peningkatan tekanan intra cranial (Price, 2006).

Edema jaringan otak akan mengakibatkan peningkatan TIK yang akan menyebabkan herniasi dan penekanan pada batang otak. Dampak dari cedera kepala:

a. Pola pernapasan

Trauma serebral ditandai dengan peningkatan TIK, yang menyebabkan hipoksia jaringan dan kesadaran menurun. Dan biasanya menimbulkan hipoventilasi alveolar karena nafas dangkal, sehingga menyebabkan kerusakan pertukaran gas (gagal nafas) dan atau resiko ketidak efektifan bersihan jalan napas yang akan menyebabkan laju mortalitas tinggi pada klien cedera kepala. Cedera serebral juga menyebabkan herniasi hemisfer serebral sehingga terjadi pernapasan chyne stoke, selain itu herniasi juga menyebabkan kompresi otak tengah dan hipoventilasi neurogenik central (Smeltzer & Bare, 2002; Price, 2006).

b. Mobilitas fisik

Akibat trauma dari cedera otak berat dapat mempengaruhi gerakan tubuh, sebagai akibat dari kerusakan pada area motorik otak. Selain itu juga dapat menyebabkan kontrol volunter terhadap gerakan terganggu dalam memenuhi perawatan diri dalam kehidupan sehari-hari dan terjadi gangguan tonus otot dan penampilan postur abnormal, sehingga menyebabkan masalah kerusakan mobilitas fisik (Price, 2006).

c. Keseimbangan cairan

Trauma kepala yang berat akan mempunyai masalah untuk mempertahankan status hidrasi hidrat yang seimbang, sehingga respon terhadap status berkurang dalam keadaan stress psikologis makin banyak hormon antideuretik dan makin banyak aldosteron diproduksi sehingga mengakibatkan retensi cairan dan natrium pada trauma yang menyebabkan fraktur tengkorak dan akan terjadi kerusakan pada kelenjar hipofisis/ hipotalamus dan peningkatan TIK. Pada keadaan ini terjadi disfungsi pada produksi dan penyimpanan ADH sehingga terjadi penurunan jumlah air dan menimbulkan dehidrasi (Price, 2006).

d. Aktivitas menelan

Adanya trauma menyebabkan gangguan area motorik dan sensorik dari hemisfer cerebral akan merusak kemampuan untuk mendeteksi adanya makanan pada sisi mulut yang di pengaruhi dan untuk memanipulasinya dengan gerakan pipi. Selain reflek menelan dan batang otak mungkin hiperaktif atau menurun sampai hilang sama sekali (Price, 2006).

e. Kemampuan komunikasi

Pada pasien dengan trauma cerebral disertai gangguan komunikasi, disfungsi ini paling sering menyebabkan kecacatan pada penderita cedera kepala, kerusakan ini diakibatkan dari kombinasi efek-efek disorganisasi dan kekacauan proses bahasa dan gangguan. Bila ada pasien yang telah mengalami trauma pada area hemisfer cerebral

dominan dapat menunjukkan kehilangan kemampuan untuk menggunakan bahasa dalam beberapa hal bahkan mungkin semua bentuk bahasa sehingga dapat menyebabkan gangguan komunikasi verbal (Price, 2006).

f. Gastrointestinal

Setelah trauma kepala perlukaan dan perdarahan pada lambung jarang di temukan, tapi setelah 3 hari pasca trauma terdapat respon yang berbeda dan merangsang aktivitas hipotalamus dan stimulasi vagus yang dapat menyebabkan hiperkardium. Hipotalamus merangsang anterior hipofisis untuk mengeluarkan kortikosteroid dalam menangani cedera cerebral. Hiperkardium terjadi peningkatan pengeluaran katekolamin dalam menangani stres yang mempengaruhi produksi asam lambung (Price, 2006).

4. Manifestasi Klinik Cedera Kepala

Trauma otak mempengaruhi setiap sistem tubuh. Manifestasi klinis cedera otak meliputi gangguan kesadaran, konfusi, abnormalitas pupil, awitan tiba-tiba defisit neurologis dan perubahan tanda-tanda vital. Mungkin ada gangguan penglihatan dan pendengaran, disfungsi neurosensori, kejang otot, sakit kepala, vertigo, gangguan pergerakan, kejang dan lainnya. Karena cedera sistem saraf pusat (SSP) sendiri tidak menyebabkan syok, adanya syok hipovolemik menunjukkan kemungkinan cedera multi sistem (Smeltzer & Bare, 2002).

Gejala-gejala yang muncul pada cedera lokal bergantung pada jumlah dan distribusi cedera otak. Nyeri yang menetap atau setempat, biasanya menunjukkan adanya fraktur.

Fraktur kubah kranial menyebabkan bengkak pada sekitar fraktur dan karena alasan ini diagnosis yang akurat tidak dapat ditetapkan tanpa pemeriksaan dengan sinar-X.

Fraktur dasar tengkorak enderung melintas sinus paranasal pada tulang frontal atau lokasi tengah telinga di tulang temporal, juga sering menimbulkan hemoragi dari hidung, faring atau telinga dan darah terlihat dibawah konjungtiva. Suatu area *echimosis* atau memar, mungkin terlihat di atas mastoid (tanda Battle). Fraktur dasar tengkorak dicurigai ketika cairan cerebrospinal (CSS) keluar dari telinga (*otorrhea*) dan hidung (*rinorrhea*). Keluarnya cairan serebrospinal merupakan masalah serius karena dapat menyebabkan infeksi seperti meningitis, jika organisme masuk kedalam isi kranial melalui hidung, telinga atau sinus melalui robekan pada dura. Laserasi atau kontusio otak ditunjukkan oleh cairan spinal berdarah (Smeltzer & Bare, 2002).

Adapun gejala-gejala yang ditimbulkan tergantung pada besar dan distribusi cedera otak (Price, 2006; Baughman, 2002):

a. Cedera kepala ringan

Gejala dari cedera kepala ringan adalah sebagai berikut:

- 1) Kebingungan saat kejadian dan kebingungan terus menetap setelah cedera.

- 2) Pusing menetap dan sakit kepala, gangguan tidur dan perasaan cemas.
- 3) Kesulitan berkonsentrasi, pelupa, gangguan bicara dan masalah tingkah laku

Gejala-gejala ini dapat menetap selama beberapa hari, beberapa minggu atau lebih lama setelah konkusi cedera otak akibat trauma ringan.

b. Cedera kepala sedang

Gejala dari cedera kepala sedang adalah sebagai berikut:

- 1) Kelemahan pada salah satu tubuh yang disertai dengan kebingungan atau bahkan koma.
- 2) Gangguan kesadaran, abnormalitas pupil, awitan tiba-tiba defisit neurologik, perubahan tanda-tanda vital, gangguan penglihatan dan pendengaran, disfungsi sensorik, kejang otot, sakit kepala, vertigo dan gangguan pergerakan

c. Cedera kepala berat

Gejala dari cedera kepala berat adalah sebagai berikut:

- 1) Amnesia tidak dapat mengingat peristiwa sesaat sebelum dan sesudah terjadinya penurunan kesehatan.
- 2) Pupil tidak aktual, pemeriksaan motorik tidak aktual, adanya cedera terbuka, fraktur tengkorak dan penurunan neurologik.
- 3) Nyeri menetap atau setempat, biasanya menunjukkan fraktur.
- 4) Fraktur pada kubah kranial menyebabkan pembengkakan pada area tersebut.

Tabel 2.1 Stratifikasi Resiko pada Penderita dengan Cedera Kepala

Kategori resiko	Karakteristik
Ringan	<ul style="list-style-type: none"> • Pemeriksaan neurologi normal • Tidak ada kontusio • Tidak ada intoksikasi obat atau alcohol • Dapat mengeluh nyeri kepala atau dizziness • Dapat dijumpai abrasi scalp, laserasi atau hematoma • Tidak ada kriteria trauma sedang atau berat
Sedang	<ul style="list-style-type: none"> • GCS 9-14 (bingung, lethargi, stupor) • Concussion • Posttraumatic amnesia • Muntah • Seizure • Kemungkinan tanda basiler atau fraktur tengkorak yang menekan • atau cedera wajah yang serius • Intoksikasi obat atau alcohol • Tidak ada riwayat cedera atau riwayat tidak jelas • Usia <2 tahun atau kemungkinan child abuse
Berat	<ul style="list-style-type: none"> • GCS 3-8 (koma) • Penurunan progressif tingkat kesadaran • Tanda neurologic fokal • Cedera penetrasi tengkorak atau fraktur tengkorak

(Sumber: Mayer, S.A & Rowland, L.P. Head Injury, 2000)

5. Morfologi Cedera Kepala

a. Fraktur cranium

Fraktur kranium dapat terjadi pada atap atau dasar tengkorak, dapat berbentuk garis/linear atau bintang/stelata, dan dapat pula terbuka ataupun tertutup. Fraktur dasar tengkorak biasanya memerlukan pemeriksaan CT scan dengan teknik “*bone window*” untuk memperjelas garis frakturnya. Adanya tanda-tanda klinis fraktur dasar tengkorak menjadikan petunjuk kecurigaan untuk melakukan pemeriksaan lebih rinci. Fraktur kranium terbuka dapat mengakibatkan adanya hubungan antara laserasi kulit kepala dengan

permukaan otak karena robeknya selaput dura. Adanya fraktur tengkorak tidak dapat diremehkan, karena menunjukkan bahwa benturan yang terjadi cukup berat. Menurut Japardi (2004), klasifikasi fraktur tulang tengkorak sebagai berikut:

- 1) Gambaran fraktur, dibedakan atas:
 - a) Linier
 - b) Diastase
 - c) Comminuted
 - d) Depressed
- 2) Lokasi anatomis, dibedakan atas:
 - a) Calvarium/konveksitas (kubah/atap tengkorak)
 - b) Basis crania (dasar tengkorak)
- 3) Keadaan luka, dibedakan atas:
 - a) Terbuka
 - b) Tertutup

b. Lesi intra cranial

1) Cedera otak difus

Mulai dari konkusi ringan, dimana gambaran CT-scan normal sampai kondisi yang sangat buruk. Pada konkusi, penderita biasanya kehilangan kesadaran dan mungkin mengalami amnesia retro/anterograd. Cedera otak difus yang berat biasanya diakibatkan hipoksia, iskemi dari otak karena syok yang berkepanjangan atau periode apnoe yang terjadi segera setelah trauma. Pada beberapa kasus, CT scan sering menunjukkan

gambaran normal, atau gambaran edema dengan batas area putih dan abu-abu yang kabur. Selama ini dikenal istilah Cedera Aksonal Difus (CAD) untuk mendefinisikan trauma otak berat dengan prognosis yang buruk. Penelitian secara mikroskopis menunjukkan adanya kerusakan pada akson dan terlihat pada manifestasi klinisnya.

2) Perdarahan epidural

Hematoma epidural terletak di luar dura tetapi di dalam rongga tengkorak dan gambarannya berbentuk bikonveks atau menyerupai lensa cembung. Sering terletak di area temporal atau temporo parietal yang biasanya disebabkan oleh robeknya arteri meningeal media akibat fraktur tulang tengkorak.

3) Perdarahan subdural

Perdarahan subdural lebih sering terjadi daripada perdarahan epidural. Perdarahan ini terjadi akibat robeknya vena-vena kecil di permukaan korteks serebri. Perdarahan subdural biasanya menutupi seluruh permukaan hemisfer otak. Biasanya kerusakan otak lebih berat dan prognosisnya jauh lebih buruk dibandingkan perdarahan epidural.

4) Kontusio dan perdarahan intraserebral

Kontusio serebri sering terjadi dan sebagian besar terjadi di lobus frontal dan lobus temporal, walaupun dapat juga terjadi pada setiap bagian dari otak. Kontusio serebri dapat, dalam waktu

beberapa jam atau hari, berubah menjadi perdarahan intra serebral yang membutuhkan tindakan operasi.

6. Komplikasi Cedera Kepala

Kemunduran pada kondisi klien diakibatkan dari perluasan hematoma intrakranial edema serebral progresif dan herniasi otak. Komplikasi dari cedera kepala adalah (Smeltzer & Bare, 2002; Tucker, 1998):

- a. Peningkatan TIK,
- b. Iskemia,
- c. Infark,
- d. Kerusakan otak irreversible,
- e. Kematian,
- f. Paralisis saraf fokal seperti anomia (tidak dapat mencium aroma),
- g. Infeksi sistemik (pneumonia, ISK, septicemia),
- h. Infeksi bedah neuro (infeksi luka, osteomielitis, meningitis, ventikulitis, abses otak),
- i. Osifikasi heterotrofik (nyeri tulang pada sendi-sendi).

7. Glasgow Coma Scale

Glasgow Coma Scale dikembangkan pada tahun 1974 oleh Teasdale dan Jannet sebagai cara praktis untuk menilai “dalam dan durasinya gangguan kesadaran” pada kondisi berbeda termasuk trauma kepala. Kesederhanaannya adalah mengesampingkan tentang desain dengan tujuan perhitungan yang tepat walaupun dilakukan oleh staf yang tanpa pelatihan khusus.

Skor GCS dicatat pada skor sub-skor bebas (*motoric, verbal* dan *eye*). Kesadarhanaan yang lebih jauh adalah hanya dengan menjumlahkan tiga komponen sebagai skor tunggalnya yang diambil oleh Teasdale dan Jannet pada tahun 1977 (Healey, 2002 dalam Supriyono, 2015).

a. Pengertian Glasgow Coma Scale (GCS)

Glasgow Coma Scale Skala Koma Glasgow (GCS) adalah kriteria yang secara kuantitatif dan terpisah menilai respon membuka mata (*E-Eye*), respon motorik terbaik (*M-Motoric*), dan respon verbal terbaik (*V-Verbal*) yang dapat diperlihatkan penderita, yang disusun berdasarkan sebuah studi internasional yang dikoordinasikan dari kota Glasgow dan diterima secara luas untuk menilai derajat/tingkat kesadaran penderita.

b. Cara penilaian Skala Koma Glasgow

Dalam kasus gangguan kesadaran maka auto anamnesis masih dapat dilakukan, hal ini terjadi pada kasus dimana gangguan kesadaran masih bersifat ringan, pasien masih dapat menjawab pertanyaan hasil auto anamnesis ini dapat dimanfaatkan untuk menetapkan adanya gangguan kesadaran yang bersifat psikiatrik, termasuk sindrom otak organik atau gangguan kesadaran yang bersifat neorologik (dinyatakan secara kualitatif maupun kuantitatif kedalam GCS). Respon perilaku dalam pemeriksaan GCS meliputi respon membuka mata, respon verbal dan respon motorik. (Ewens, 2010 dalam Supriyono, 2015).

Glasgow Coma Scale meliputi pengkajian reflek:

1) Respon membuka mata (*Eye*)

Penilaian membuka mata meliputi evaluasi terhadap keadaan terjaga, aspek pertama dari kesadaran. Jika mata pasien tertutup, maka keadaan terjaga pasien dinilai berdasarkan derajat stimulasi yang diperlukan agar pasien dapat membuka matanya. Membuka mata (terjaga selalu menjadi pengukuran pertama yang dilakukan sebagai bagian dari GCS karena tanpa hal tersebut kognisi tidak dapat terjadi). Membuka mata pasien tidak dapat dilakukan jika mata penderita membengkak. Skor penilaiannya adalah:

- Nilai 4
Membuka mata secara spontan, mata membuka tanpa harus diperintah atau disentuh (respon optimal)
- Nilai 3
Mata membuka sebagai respon terhadap stimulus verbal (biasanya nama pasien) tanpa menyentuh pasien. Observasi mulai dari volume suara yang normal dan naikkan volume suara jika diperlukan dengan mengatakan perintah yang jelas.
- Nilai 2
Mata membuka sebagai respon terhadap nyeri sentral, misalnya penekanan trapezium, tekanan suborbital (direkomendasikan), sternal rub (menekan dan memutar diatas sternum. Stimulus nyeri hanya dilakukan jika pasien gagal merespon terhadap perintah yang jelas dan keras
- Nilai 1
Mata tidak membuka walaupun dengan stimulus verbal dan

nyeri sentral. Cara melakukan stimulus nyeri sentral meliputi:

- Cubitan trapezium

Dengan cara menggunakan cubitan ibu jari dan jari telunjuk pada sekitar 5cm otot trapezius (diantara kepala dan bahu dan diputar).

- Tekanan suborbital

Teknik pelaksanaannya letakkan satu jari disepanjang margin supraorbital (pada tepi tulang di sepanjang puncak mata) sampai menemukan takik atau lekukan. Tekanan pada daerah ini akan menyebabkan nyeri yang menyerupai jenis nyeri kepala. Kadang-kadang hal ini dapat membuat pasien meringis yang menyebabkan penutupan dan bukan pembukaan mata. Catatan : tidak boleh dilakukan jika pasien mengalami fraktur wajah.

- Sternal rub teknik

Pelaksanaannya tekan dengan kuat sternum menggunakan kuku-kuku jari. Catatan : dapat dilakukan dengan metode lain karena pada metode ini dapat meninggalkan bekas pada kulit.

2) Respon verbal (*Verbal*)

Penilaian respons verbal mencakup evaluasi kewaspadaan, aspek kedua dari kesadaran. Pada respons ini dilakukan penilaian secara komprehensif dari apa yang dilakukan oleh praktisi dan dilakukan evaluasi terhadap area yang berfungsi pada pusat yang lebih tinggi

serta kemampuan untuk mengatakan dan mengekspresikan jawaban. Disfasia atau ketidakmampuan berbicara dapat disebabkan oleh kerusakan pada pusat bicara di otak, misalnya setelah pembedahan intrakranial atau cedera kepala. Memastikan ketajaman pendengaran pasien dan pemahaman bahasa sebelum menilai respons ini merupakan hal yang penting.

Ketidakmampuan berbicara mungkin tidak selalu menunjukkan penurunan tingkat kesadaran. Selain itu, beberapa pasien mungkin membutuhkan stimulasi yang banyak untuk mempertahankan konsentrasi mereka ketika menjawab pertanyaan. Banyaknya stimulasi yang diperlukan harus dicatat sebagai bagian dari penilaian dasar. Adapun skor penilaian GCS adalah sebagai berikut:

- Nilai 5
Orientasi baik, pasien dapat mengatakan kepada praktisi siapa mereka, dimana mereka dan hari, tahun, serta bulan saat ini (hindari menggunakan hari keberapa dari hari minggu ini atau tanggal).
- Nilai 4
Konfusi (bingung), pasien dapat melakukan percakapan dengan praktisi, namun tidak dapat menjawab secara akurat terhadap pertanyaan yang diberikan.
- Nilai 3
Kata-kata yang tidak tepat, pasien cenderung menggunakan kata-

kata tunggal dari pada suatu kalimat dan tidak terdapat percakapan dua arah.

- Nilai 2

Suara yang tidak dimengerti, respons pasien diperoleh dalam bentuk suara-suara yang tidak jelas seperti ruangan atau gumaman tanpa kata-kata yang dapat dimengerti. Stimulus verbal dan juga stimulus nyeri mungkin diperlukan untuk mendapatkan respons dari pasien. Jenis pasien ini tidak waspada terhadap lingkungan sekitarnya.

- Nilai 1

Tidak ada respons, tidak didapatkan respons dari pasien walaupun dengan stimulus verbal maupun fisik. Catatan: catat sebagai “D” jika pasien mengalami disfasia dan “T” jika pasien menggunakan selang trakeal atau trakeostomi.

3) Respon motorik (*Motoric*)

Respon motorik dirancang untuk memastikan kemampuan pasien untuk mematuhi perintah dan untuk melokalisasi, menarik atau merasakan posisi tubuh yang abnormal sebagai respon terhadap stimulus nyeri. Jika pasien tidak merespon dengan mematuhi perintah, maka respon terhadap stimulus nyeri harus dinilai. Respon melokalisasi yang benar adalah pasien mengangkat lengannya setinggi dagu, misalnya menarik masker oksigen.

Untuk membangkitkan respon ini direkomendasikan untuk melakukan cubitan trapezium, tekanan rijisupraorbital atau tekanan

pada tepi rahang. Untuk menghindari cedera jaringan lunak, maka stimulus diberikan tidak lebih dari sepuluh detik kemudian dilepaskan. Selain itu ketika memberikan stimulus, paling baik dimulai dengan tekanan yang ringan kemudian ditingkatkan sampai respon terlihat, yang penilaiannya sebagai berikut :

- Nilai 6

Pasien mematuhi perintah, minta pasien untuk menjulurkan lidah, jangan minta pasien untuk hanya meremas tangan anda karena hal ini dapat menampilkan respon genggam primitif, pastikan perawat meminta mereka untuk melepaskannya. Hal ini penting untuk memastikan bahwa respon yang didapat bukan hanya suatu gerakan reflek, sangat penting untuk meminta pasien melakukan dua perintah yang berbeda.

- Nilai 5

Melokalisasi pusat nyeri, jika pasien tidak merespon terhadap stimulus verbal, pasien dengan sengaja menggerakkan lengan untuk menghilangkan penyebab nyeri. Tekan rigisupra orbital dianggap merupakan tehnik yang paling dapat dipercaya karena paling kecil kemungkinannya untuk terjadi kesalahan interpretasi.

- Nilai 4

Menarik diri dari nyeri: pasien melakukan fleksi atau melipat lengan menuju sumber nyeri namun gagal melokalisasi sumber nyeri. Tidak ada rotasi pergelangan tangan (Waterhouse, 2005

dalam Supriyono, 2015).

- Nilai 3

Fleksi terhadap nyeri: pasien memfleksikan atau melipat lengan. Ini ditandai oleh rotasi internal dan adduksi bahu dan fleksi pada siku serta jauh lebih lambat dari pada fleksi normal (Fairley, 2005 dalam Supriyono, 2015).

- Nilai 2

Ekstensi terhadap nyeri pasien mengekstensikan lengan dengan meluruskan siku, kadang kadang disertai dengan rotasi internal bahu dan pergelangan tangan, kadang kadang disebut sebagai postur deserebrasi (waterhouse 2005).

- Nilai 1

Tidak ada respons, tidak ada respons terhadap stimulus nyeri yang internal.

Glasgow coma scale berguna/bermanfaat untuk evaluasi dan penatalaksanaan pasien dengan gangguan kesadaran pasca trauma, juga untuk menentukan prognosis perawatan suatu penyakit. Penilaian GCS pada penderita dengan cedera kepala disamping untuk melakukan observasi juga untuk mengetahui faktor-faktor penyebab gangguan kesadaran (Udekwi, 2004 dalam Supriyono, 2015).

Faktor penyebab gangguan kesadaran dapat bersifat intra kranial maupun ekstra kranial/ sistemik menurut Clark (2006), meliputi:

- a. Gangguan sirkulasi darah di otak, hal ini terjadi karena adanya

perdarahan, thrombosis maupun emboli dapat menyebabkan terjadinya gangguan kesadaran / penurunan kesadaran

- b. Infeksi Infeksi (bakteri, virus, jamur) merupakan penyakit yang sering dijumpai maka setiap gangguan kesadaran yang di sertai suhu tubuh yang tinggi perlu dicurigai adanya ensefalo meningitis.
- c. Gangguan metabolisme, penyebab gangguan kesadaran atau penurunan kesadaran dapat terjadi akibat penyakit hepar, gagal ginjal, diabetes mellitus yang sering di jumpai.
- d. Neoplasma, penurunan kesadaran dapat diakibatkan adanya neoplasma otak baik primer maupun metastatik.
- e. Trauma kepala, penurunan kesadaran dapat terjadi pada trauma kepala yang disebabkan oleh kecelakaan lalu lintas.
- f. Epilepsi, gangguan kesadaran terjadi pada kasus epilepsi umum dan status epileptikus.
- g. Intoksikasi dapat disebabkan oleh obat, racun (percobaan bunuh diri), makanan tertentu dan bahan kimia lainnya.
- h. Gangguan elektrolit dan endokrin, gangguan ini sering kali tidak menunjukkan identitasnya secara jelas dengan demikian memerlukan perhatian yang khusus agar tidak terlupakan dalam setiap pencarian penyebab penurunan kesadaran.

C. Manajemen Kegawatdaruratan pada Cedera Kepala

1. Pemeriksaan Awal Pada Cedera Kepala

Pemeriksaan pada cedera kepala menurut Greaves dan Johnson (2002) antara lain:

a. Pemeriksaan kesadaran

Pemeriksaan kesadaran paling baik dicapai dengan menggunakan Glasgow Coma Scale (GCS). GCS merupakan sistem skoring yang didasari pada tiga pengukuran, yaitu : pembukaan mata, respon motorik, dan respon verbal. Skor dari masing-masing komponen dijumlahkan dan memberikan total nilai GCS. Nilai terendah adalah 3 sedangkan nilai tertinggi adalah 15.

b. Pemeriksaan pupil

Pupil harus diperiksa untuk mengetahui ukuran dan reaksi terhadap cahaya. Perbedaan diameter antara dua pupil yang lebih besar dari 1 mm adalah abnormal. Pupil yang terfiksir untuk dilatasi menunjukkan adanya penekanan terhadap saraf okulomotor bilateral. Respon yang terganggu terhadap cahaya bisa merupakan akibat dari cedera kepala.

c. Pemeriksaan neurologis

Pemeriksaan neurologis dilaksanakan terhadap saraf kranial dan saraf perifer. Tonus, kekuatan, koordinasi, sensasi dan refleks harus diperiksa dan semua hasilnya harus dicatat.

d. Pemeriksaan *scalp* dan tengkorak

Scalp harus diperiksa untuk laserasi, pembengkakan dan memar. Kedalaman laserasi dan ditemukannya benda asing harus dicatat. Pemeriksaan tengkorak dilakukan untuk menemukan fraktur yang bisa diduga dengan nyeri, pembengkakan dan memar.

2. Prosedur *Imaging* dalam Diagnosis Cedera Kepala

a. X-ray tengkorak

Peralatan diagnostik yang digunakan untuk mendeteksi fraktur dari dasar tengkorak atau rongga tengkorak. CT scan lebih dipilih bila dicurigai terjadi fraktur karena CT scan bisa mengidentifikasi fraktur dan adanya kontusio atau perdarahan. X-Ray tengkorak dapat digunakan bila CT scan tidak ada (State of Colorado Department of Labor and Employment, 2006).

b. CT-Scan

Penemuan awal computed tomography scanner (CT Scan) penting dalam memperkirakan prognosis cedera kepala berat (Alberico dkk, 1987 dalam Sastrodiningrat, dkk, 2007). Suatu CT scan yang normal pada waktu masuk dirawat pada penderita-penderita cedera kepala berat berhubungan dengan mortalitas yang lebih rendah dan penyembuhan fungsional yang lebih baik bila dibandingkan dengan penderita-penderita yang mempunyai CT scan abnormal. Hal di atas tidaklah berarti bahwa semua penderita dengan CT scan yang relatif normal akan menjadi lebih baik, selanjutnya mungkin terjadi peningkatan TIK dan dapat berkembang lesi baru pada 40% dari penderita (Roberson dkk, 1997 dalam Sastrodiningrat, 2007). Di samping itu pemeriksaan CT scan tidak sensitif untuk lesi di batang otak karena kecilnya struktur area yang cedera dan dekatnya struktur tersebut dengan tulang di sekitarnya. Lesi seperti ini sering

berhubungan dengan outcome yang buruk (Sastrodiningrat, dkk, 2007).

c. Magnetic Resonance Imaging (MRI)

Magnetic Resonance Imaging (MRI) juga sangat berguna di dalam menilai prognosa. MRI mampu menunjukkan lesi di substantia alba dan batang otak yang sering luput pada pemeriksaan CT Scan. Ditemukan bahwa penderita dengan lesi yang luas pada hemisfer, atau terdapat lesi batang otak pada pemeriksaan MRI, mempunyai prognosa yang buruk untuk pemulihan kesadaran, walaupun hasil pemeriksaan CT Scan awal normal dan tekanan intrakranial terkontrol baik (Wilberger dkk., 1983 dalam Sastrodiningrat, dkk, 2007). Pemeriksaan Proton Magnetic Resonance Spectroscopy (MRS) menambah dimensi baru pada MRI dan telah terbukti merupakan metode yang sensitif untuk mendeteksi Cedera Akson Difus (CAD). Mayoritas penderita dengan cedera kepala ringan sebagaimana halnya dengan penderita cedera kepala yang lebih berat, pada pemeriksaan MRS ditemukan adanya CAD di korpus kalosum dan substantia alba. Kepentingan yang nyata dari MRS di dalam menjajaki prognosa cedera kepala berat masih harus ditentukan, tetapi hasilnya sampai saat ini dapat menolong menjelaskan berlangsungnya defisit neurologik dan gangguan kognitif pada penderita cedera kepala ringan (Cecil dkk, 1998 dalam Sastrodiningrat, dkk, 2007).

3. Glasgow Outcome Scale

Glasgow Outcome Scale adalah skala tertua yang digunakan untuk mengukur hasil setelah terjadinya trauma kapitis dan juga digunakan secara luas sebelum timbul skala baru. Glasgow Outcome Scale diciptakan oleh Jennet dkk pada tahun 1975 dan *extended version* diperkenalkan pada tahun 1998 oleh Wilson dkk. Glasgow Outcome Scale dan Glasgow Outcome Scale Extended (GOSE) dipakai untuk mengalokasikan pasien yang menderita cedera otak akut dari cedera otak traumatik dan non-traumatik ke dalam kategori hasil yang lebih luas.

Skala ini menggambarkan disabilitas dan kecacatan dibandingkan gangguan; yang difokuskan pada bagaimana trauma mempengaruhi fungsi pada kehidupan dibanding hanya defisit dan gejala yang ditimbulkan oleh trauma (Leon-Carrion, 2006).

Skala yang asli terdiri dari 5 tingkatan sebagai berikut: (Leon-Carrion, 2006; Capruso dan Levin, 1996):

- a. Meninggal
- b. *Vegetative state*

Tanda dari *vegetative state* adalah ketiadaan fungsi kognitif yang ditunjukkan oleh hilangnya komunikasi total, yang menyatakan bahwa korteks serebri tidak berfungsi lagi. Tidak seperti pada pasien koma, pasien pada *vegetative state* memiliki respon buka mata, gerakan bola mata, dan siklus tidur/bangun. Meskipun pasien pada *vegetative state* dapat menunjukkan berbagai aksi motorik yang

refleksif, kebiasaan ini tidak dapat menunjukkan kesadaran. Meskipun pasien bangun tetapi mereka tidak waspada.

c. Disabilitas berat

Sadar tetapi pasien yang membutuhkan pertolongan termasuk dalam kategori ini. Meskipun tingkat ketergantungan bervariasi, yang termasuk dalam kategori ini adalah pasien yang tergantung pada seorang caregiver pada seluruh aktifitas sepanjang hari. Pada beberapa pasien, fungsi kognitif dan fisik masih relatif utuh, tetapi pasien sangat disinhibisi atau apatis sehingga mereka tidak meninggalkan perlengkapan pribadi mereka. Pasien yang tidak dapat ditinggal sendiri dan merawat diri mereka sendiri selama interval 24 jam termasuk dalam kategori ini.

d. Disabilitas sedang

Pasien yang tidak membutuhkan pertolongan tetapi tidak mampu termasuk dalam kategori ini. Meskipun mereka dapat tinggal sendiri, tetapi pasien ini memiliki tingkat kecacatan fisik dan kognitif yang membatasi mereka dibandingkan tingkat kehidupan sebelum trauma. Banyak pasien pada kategori ini kembali bekerja, meskipun dalam pekerjaan mereka diberikan kelonggaran khusus dan asisten untuk mereka, dan mereka tidak dapat memikul pekerjaan sebesar tanggung jawab mereka sebelum sakit.

e. Perbaikan baik

Pasien tidak bergantung dimana mereka dapat kembali ke pekerjaan atau aktifitas mereka sebelum sakit tanpa adanya keterbatasan mayor

masuk dalam kategori ini. Pasien ini dapat memiliki defisit neurologi atau kognitif yang menetap sampai tingkat ringan, tetapi defisit ini tidak mengganggu keseluruhan fungsi mereka. Pasien ini kompeten bersosialisasi dan mampu membawa diri mereka secara adekuat dan tanpa perubahan kepribadian yang berarti.

4. Prinsip Penatalaksanaan Cedera Kepala

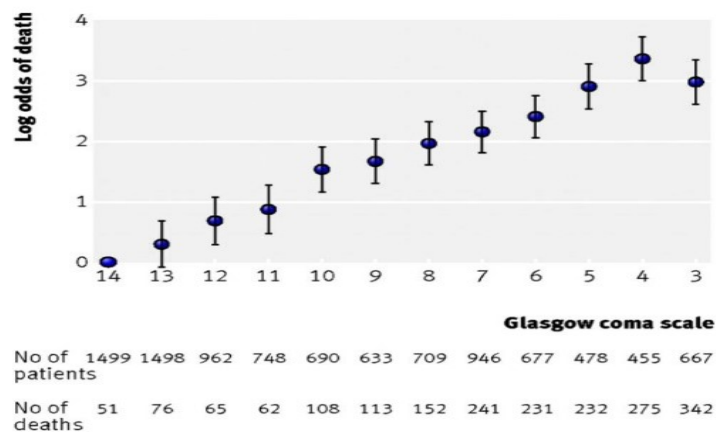
Prinsip penatalaksanaan cedera kepala adalah memperbaiki perfusi jaringan serebral, karena organ otak sangat sensitif terhadap kebutuhan oksigen dan glukosa. Untuk memenuhi kebutuhan oksigen dan glukosa diperlukan keseimbangan antara *supply* dan *demand* yaitu dengan meningkatkan suplai oksigen dan glukosa otak, dan dengan cara menurunkan kebutuhan oksigen dan glukosa otak. Untuk meningkatkan suplai oksigen di otak dapat dilakukan melalui tindakan pemberian oksigen, mempertahankan tekanan darah dan kadar hemoglobin yang normal. Sementara upaya untuk menurunkan kebutuhan (*demand*) oksigen otak dengan cara menurunkan laju metabolisme otak seperti menghindari keadaan kejang, stres, demam, suhu lingkungan yang panas dan aktivitas yang berlebihan (Dolan, *et al.* 1996).

Untuk menjaga kestabilan oksigen dan glukosa otak juga perlu diperhatikan adalah tekanan intrakranial dengan cara mengontrol *cerebral blood flow* (CBF) dan edema serebri. Keadaan CBF ditentukan oleh berbagai faktor seperti tekanan darah sistemik, *cerebral metabolic rate* dan PaCO₂. Pada keadaan hipertensi menyebabkan vasokonstriksi pembuluh darah otak hal ini akan menghambat oksigenasi otak (Denise,

2007). Demikian juga pada peningkatan metabolisme akan mengurangi oksigenasi otak karena kebutuhan oksigen meningkat. Di samping itu pemberian obat-obatan untuk mengurangi edema serebral, memperbaiki metabolisme otak dan mengurangi gejala penderita.

5. Faktor-Faktor yang Mempengaruhi Prognosis Cedera Kepala

Berdasarkan penelitian yang dilakukan oleh MRC CRASH Trial Collaborators (2008) umur yang tua, Glasgow Coma Scale yang rendah, pupil tidak reaktif, dan terdapatnya cedera ekstra kranial mayor merupakan prediksi buruknya prognosis. Skor Glasgow Coma Scale menunjukkan suatu hubungan linier yang jelas terhadap mortalitas pasien. Adapun ditemukannya angka mortalitas yang lebih rendah pada GCS 3 dibandingkan dengan GCS 4 mungkin disebabkan skor pasien yang di sedasi dianggap sebagai 3.



Gambar 2.4 Relasi antara GCS dengan Mortalitas pada 14 hari

(Sumber: MRC CRASH Trial Collaborators, 2008)

D. Konsep Posisi Head Up

1. Manfaat Pemberian Posisi Head Up

Secara umum maneuver untuk mengurangi ICP adalah elevasi kepala. Pada teori ini posisi seharusnya dapat menurunkan tekanan vena cerebral dan menurunkan tekanan intra cranial oleh rendahnya cerebral blood volume. Secara ideal derajat elevasi seharusnya ditentukan oleh secara langsung dengan observasi peningkatan intra cranial. Secara umum, elevasi kepala 15 sampai 30 derajat adalah aman sepanjang cerebral perfusion pressure dipertahankan lebih dari 70 mmHg. Angulasi kepala secara tajam dan *tight neck tapping* harus dicegah karena dapat merintangi *cerebral venous return* dan kemudian meningkatkan tekanan intra cranial.

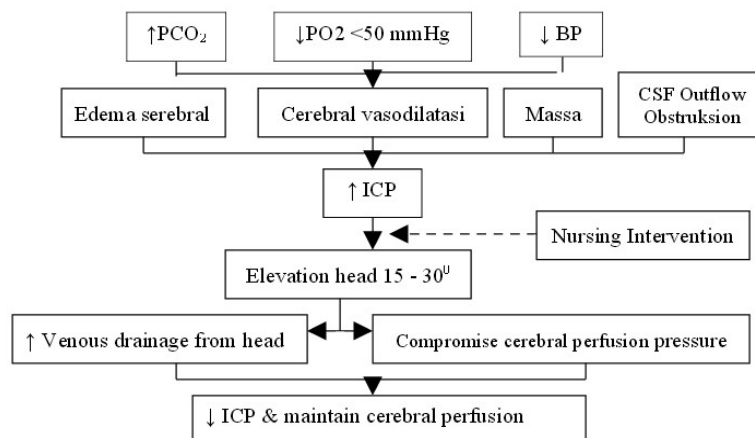
Elevasi kepala memperbanyak drainase venous pada kepala dan mengurangi tekanan intra cranial. Namun elevasi kepala yang berlebihan dari 30 derajat dapat menurunkan *systemic arterial pressure*, *cardiac output*, *central venous pressure* dan *cerebral perfusion pressure*.

2. Implikasi Keperawatan terhadap Posisi Head Up

Menurut Bahrudin (2008) implikasi keperawatan yang dapat dilakukan terkait perubahan posisi untuk pasien cedera kepala adalah sebagai berikut terkait kontraindikasi dan yang perlu untuk diperhatikan:

- a. Hindari posisi tengkurap dan trendelenburg. Kontroversi juga pada posisi pasien datar. Posisi datar memang menaikkan CPP dan MAP tetapi meningkatkan tekanan intrakranial.

- b. Elevasi bed bagian kepala digunakan untuk menurunkan ICP. Beberapa alasan bahwa elevasi kepala akan menurunkan ICP, tetapi berpengaruh juga terhadap penurunan CPP. Alasan lain bahwa posisi horizontal akan meningkatkan CPP. Maka posisi yang disarankan adalah elevasi kepala antara 15-30°, yang mana penurunan ICP tanpa menurunkan CPP. Aliran darah otak tergantung CPP, dimana CPP adalah perbedaan antara *Mean Arterial Pressure* (MAP) dan ICP. $CPP = MAP - ICP$. $MAP = (2 \text{ diastolik} + \text{sistolik}) / 3$. Nilai normal CPP = 70–100 mmHg untuk orang dewasa, >60 mmHg pada anak diatas 1 tahun dan >50 mmHg untuk *infant* 0-12 bulan.
- c. Kepala pasien harus dalam posisi netral tanpa rotasi ke kiri atau kanan, fleksi atau ekstensi dari leher supaya pembuluh vena daerah leher tidak terjepit sehingga drainase vena otak menjadi lancar
- d. Elevasi bed bagian kepala tidak boleh $\geq 40^\circ$ karena berkontribusi terhadap postural hipotensi dan penurunan perfusi otak.
- e. Elevasi kepala merupakan kontra indikasi pada pasien hipotensi sebab akan mempengaruhi CPP.



Gambar 2.5 Patofisiologi Head Up 30° terhadap ICP

3. Peralatan

- *Stretcher* atau *hospital bed*
- *Towel roll* (Jika perlu)
- *Cervical collar* (Jika perlu)

4. Prosedur

- a. Letakkan pasien dalam posisi terlentang
- b. Jaga kepala dalam posisi netral tanpa flexi, extension atau rotasi, jika *cervical collar* digunakan, jaga *venous return* vena jugularis dari obstruksi. Handuk gulung dapat digunakan untuk menopang kepala jika perlu
- c. Letakkan bed pada posisi yang diinginkan
- d. Luruskan ekstremitas bawah. Hindari dari flexi. Dimana posisi flexi akan meningkatkan tekanan intra abdominalan
- e. Letakkan *footboard* untuk mencegah telapak kaki jatuh
- f. Jika pasien harus menggunakan *backboard*, maka gunakan posisi trendelenburg untuk mengelevasikan kepala pasien

5. Perhatian Khusus

- a. Gunakan restrains dan alat immobilisasi untuk menjaga posisi tubuh pasien
- b. *Backboards* dapat menyebabkan kerusakan kulit sebagian terutama pada pasien tua

6. Komplikasi

- a. Fleksi, ekstensi atau rotasi leher akan meningkatkan TIK karena obstruksi venous outflow
 - b. Penumpukan sekret atau kerusakan kulit mungkin terjadi bila posisi pasien tidak diubah setiap 2 jam
 - c. Nyeri atau kegelisahan akan meningkatkan TIK
7. Pendidikan Kepada Pasien
- a. Jika pasien sadar, maka pasien di anjurkan untuk melaporkan adanya peningkatan sakit kepala, mual dan gangguan penglihatan.
 - b. Jelaskan posisi yang digunakan selama intervensi untuk mengontrol TIK dan posisi akan dirubah setiap 2 jam.

BAB III LAPORAN KASUS KELOLAAN UTAMA	55
A. Pengkajian Kasus	55
B. Masalah Keperawatan	62
C. Prioritas Masalah Keperawatan	63
D. Intervensi Keperawatan.....	63
E. Intervensi Inovasi.....	66
F. Implementasi	68
G. Evaluasi	73
BAB IV ANALISA SITUASI	77
A. Profil Lahan Praktik.....	77
B. Analisa Masalah Keperawatan dengan Konsep Cedera Kepala Sedang dan Pembedahan <i>Craniotomy</i>	80
C. Analisis Intervensi Tindakan Posisi <i>Head Up</i> dan Nebulisasi Menggunakan Cairan Normal Saline 0,9% terhadap Klien.....	86
D. Alternatif Pemecahan yang Dapat Dilakukan	89

**SILAHKAN KUNJUNGI PERPUSTAKAAN UNIVERSITAS
MUHAMMADIYAH KALIMANTAN TIMUR**

BAB V

PENUTUP

A. Kesimpulan

Berdasarkan hasil intervensi dan pembahasan pada bab sebelumnya, maka dapat diambil kesimpulan bahwa:

1. *Craniotomy* decompression pada pasien dilakukan untuk mengevakuasi perdarahan yang terjadi di intra cranial, sehingga perlu dilakukan pemantauan dan tindakan keperawatan untuk mencegah peningkatan tekanan intra cranial.
2. Pemberian intervensi posisi *head up* pada pasien cedera kepala sedang dengan post *craniotomy* decompression terbukti dapat mencegah peningkatan tekanan intra cranial dan memaksimalkan ventilasi.
3. Pemberian intervensi nebulisasi *Normal saline* 0,9% pasien cedera kepala sedang dengan post *craniotomy* decompression terbukti dapat memfasilitasi pengeluaran sekret di saluran napas bagian atas.

B. Saran

1. Bagi Perawat dan Tenaga Kesehatan

Disarankan kepada praktisi kesehatan dalam pemberian intervensi posisi *head up* dan nebulisasi *Normal saline* 0,9% perlu adanya pemantauan secara berkala terkait dari tujuan pemberian intervensi dan juga memperhatikan kontraindikasi maupun respon pasien terhadap

intervensi tersebut.

2. Bagi Rumah Sakit

Disarankan kepada instansi rumah sakit untuk membuat pedoman khusus penatalaksanaan keperawatan pasca operasi pada pasien dengan *craniotomy*, standar operasional prosedur terhadap pemberian posisi (khususnya posisi *head up*) dan pemberian nebulisasi menggunakan *Normal Saline 0,9%* sehingga terdapat panduan jelas untuk perawat dalam melaksanakan asuhan keperawatan, yang dapat meningkatkan mutu pelayanan rumah sakit.

3. Bagi STIKES Muhammadiyah Samarinda

Sebagai lembaga penyelenggara pendidikan dengan keunggulan perkuliahan kegawatdaruratan, hasil dari karya ilmiah ini dijadikan sebagai *evidence based* guna meningkatkan mutu pengajaran dan menjadikan hasil dari karya-karya ilmiah yang berkaitan dengan intervensi inovatif secara mandiri terhadap pasien, khususnya pasien dengan cedera kepala dengan tindakan *craniotomy*.

DAFTAR PUSTAKA

Ainsworth, C. R. (2015). Head Trauma Treatment & Management. *Medscape*, <http://emedicine.medscape.com/article/433855-treatment> diperoleh 26 Agustus 2015.

Bench, S. & Brown, K. (2011). *Critical Care Nursing: Learning From Practice*. Iowa: Blackwell Publishing.

Berly, M. & Shem, K. (2007). Respiratory Management During the First Five Days After Spinal Cord Injury. *US National Library of Medicine & National Institute of Health*, (4), 30, 309-318. <http://www.ncbi.nlm.nih.gov/pmc/articles/PMC2031940/> diperoleh 26 Agustus 2015

Caroli, M., Locatelli, M., Campanella, R., Balbi, S., Martinelli, F. & Arienta, C. (2001). Multiple Intracranial Lesions in Head Injury: Clinical Considerations, Prognostic Factors, Management, and Results in 95 Patients. *US National Library of Medicine & National Institute of Health*, (2), 56, 82-8. <http://www.ncbi.nlm.nih.gov/pubmed/11580939> diperoleh 26 Agustus 2015.

Clini, E. M. & Ambrosino, N. (2005). Early Physiotherapy in The Respiratory Intensive Care Unit. *Respiratory Medicine Elsevier*, (99), 1096-1104. http://www.researchgate.net/publication/7675359_Early_physiotherapy_in_the_respiratory_intensive_care_unit diperoleh 26 Agustus 2015.

Hickey, J. V. (2003). *The Clinical Practice of Neurological and Neurosurgical Nursing 5th ed.* Philadelphia: Williams & Wilkins

Marx, J. A. (2003). Can Brain Injury Alone Cause Hypotension?. *New England Journal Medicine*, <http://www.jwatch.org/em200403170000002/2004/03/17/can-brain-injury-alone-cause-hypotension> diperoleh 26 Agustus 2015.

Muttaqin, A. (2008). *Buku Ajar Asuhan Keperawatan Klien dengan Gangguan Sistem Persarafan*. Jakarta: Salemba Medika.

Paul, & Williams. (2009). *AANS Neurosurgeon Information and Analysis for Contemporary Neurosurgical Practice*, 19, (1), https://www.aans.org/bulletin/pdfs/Vol%2019_1_10.pdf diperoleh 26 Agustus 2015.

Price, S. A. & Wilson, L. M. C. (2006). *Patofisiologi: Konsep Klinis Proses-Proses Penyakit*. Brahm U. Pendit (penterjemah). Jakarta: EGC.

Sahni, R. & Weinberger, J. (2007). Management of Intracerebral Hemorrhage. *US National Library of Medicine & National Institute of Health*, 3, (5), 701-709. <http://www.ncbi.nlm.nih.gov/pmc/articles/PMC2291314/> diperoleh 26 Agustus 2015.

Satyanegara, dkk. (2010). *Ilmu Bedah Saraf Edisi 4*. Jakarta: EGC

Sister, F. E. D. (2014). Gambaran Kadar Natrium dan Kalium Penderita Kontusio Serebri di Instalasi Gawat Darurat Rumah Sakit Umum Pusat Haji Adam Malik Tahun 2012. Karya Tulis Ilmiah, Medan, Universitas Sumatera Utara, Indonesia.

Smeltzer, S.C & Bare, B.G. (2001). *Buku Ajar Keperawatan Medikal-Bedah Brunner*. Agung Waluyo & Monica Ester (penterjemah). Jakarta: EGC.

Supriyono, J. (2015). Analisa Praktik Klinik Keperawatan pada Cedera Kepala Berat dengan Tracheostomy di Ruang Intensif Care Unit RSUD Abdul Wahab Sjahranie Samarinda Tahun 2014. Karya Ilmiah Akhir Ners, tidak dipublikasikan, Samarinda, STIKES Muhammadiyah Samarinda, Indonesia.

Tomruk, S. G., Bakan, N., Karaören, G., Akcay, E. & Keskin, S. (2015). Distribution and mortality factors of cases with traumatic and nontraumatic brain damage treated in ICU. *35th International Symposium on Intensive Care and Emergency Medicine*, vol. 19, 5187. <http://www.ccforum.com/content/19/S1/P532> diperoleh 26 Agustus 2015.

University of Virginia. (2010). *Craniotomy*. <http://www.virginia.edu/uvaprint/HSC/pdf/04069.pdf> diperoleh 26 Agustus 2015

Weise, B. S. N., Gastmeier, P., Kola, A., Vonverg, R. P., Wille, J. C. & Broek, P. J. V. D. (2011). An Evidence-Based Recommendation on Bed Head

Elevation for Mechanically Ventilated Patients. *Biomed Central*, 15, (R11), 1-9.
<http://ccforum.com/content/15/2/R111> diperoleh 26 Agustus 2015.

John Hunter Children's Hospital. (2009).
http://www.kaleidoscope.org.au/site/content.cfm?page_id=356056¤t_category_code=8337&leca=930 diperoleh 26 Agustus 2015